УДК. 591.431:636.597

Т.А. Эркебаев – преп.ОшГУ
T.A.Erkebaev – teacher OshSU

БАКМА ӨРДӨКТӨРДҮН АЛКЫМ МИНДАЛИНИНИН ИММУНДУК МОРФОЛОГИЯЛЫК ТҮЗҮЛҮШҮ

Бул макалада бакма өрдөктөрдүн мурун менен оодун чек арасында жайгашкан алкым миндалининин морфологиялык түзүлүшү изилденди. Алардын лимфоиддик тканынын мыйзамченемдүүлүгүнө гистоморфологиялык мүнөздөмө берилди жана морфофункциялык абалы аныкталды.

Негизги сөздөр:бакма өрдөктөр,алкымы,морфологиялык түзүлүшү,лифиддик таны.

GEESE THROAT IMMUNE MORPHOLOGICAL STRUCTURE

This article geese and examined throat morphological structure, located on the border of the lips. Ensues and given the nature of the legality gistomorfological morfofunkctional condition detected.

Key words: duck, money-loving, morphological structure, the lymphoid system.

Иммунология – бул биомедициналык дисциплина, ал организмдин ар түрдүү антигендерге болгон молекулалык, клеткалык жана жалпы физиологиялык реакцияларын окутуп үйрөтөт. Иммундук реакциялар ыңгайланышуу касиетине ээ, алар организмди бєтєн типтеги антигендерден коргоо менен бирге, организмдин ички чөйрөсүнүн физиологиялык туруктуулугун камсыздап турат.

Организмдеги иммундук процесстердин морфологиялык түзүлүштөрүн иммунологиянын бөлүгү катары эсептелген иммуноморфология окутуп үйрөтүт. Бул илим, иммундук системанын борбордук жана четки органдарынын морфофункциялык мүнөздөмөлөрүн, ар кандай класстагы жана типтеги антителолордун синтездерин, ошондой эле иммунологиялык эс тутумга жана иммунологиялык толеранттуулукка баа берет жана окутат.

Жаныбарлардын жана канаттуулардын организминдеги иммундук системанын "өздүк" атайын органдык деңгээлдеги органдары жана ткандары болот. Алар белгилүү бир иреттүүлүктө жана тартипте организмде таралып, иммундук системанын эффективдүү иштєє механизмдерин камсыздандырып турат. Ушундай кєп компоненттүү ткандык түзүлүштө былжыр челдерде жайланышкан лимфоиддик ткандар єзгєчє чоў мааниге ээ [1, 4].Алардын негизги бири катары ооз-кулкун аймагында жайгашкан алкым бездеринин тобу (миндалиндер) же башкача айтканда Вальдайер-Пирогованын лимфоиддик шакекчеси саналат. Бизге маалым болгон адабий булактарда мындай морфологиялык изилдєєлєр адамда [5], жылкыда, уйда, койдо, чочкодо жана коёндо [2] жїргїзїлгєн. Бирок бакма єрдєктїн алкым миндалининин иммундук морфологиясы жєнїндє илимий маалыматтар бизге белгисиз.

Жогоруда айтылган ойлорго талдоо жүргүзүп, бакма өрдөктүн тамак сиңирүү системасындагы алкым миндалининин лимфоиддик түзүлүшүнүн морфофункциялык абалын тактоо жана талдоо, биздин жумуштун максаты катары саналды.

Изилдөөнүн материалы жана ыкмалары. Бакма өрдөктүн алкым миндалини боюнча морфологиялык изилдөө, жалпы кабыл алынган гистологиялык метод менен жүргүзүлдү. Гистологиялык изилдєє үчүн алынган орган 10% зы нейтралданган формалинде катырылды.Органдын катырылган кесиндилери күчтүүлүгү улам жогорулаган спиртте суусуздандырылды, андан кийин спирт/ксилол, ксилол/парафин 37°С 1-термостатта,

парафин I жана парафин II – 57°C 2-термостатта парафинге бекемделди. Парафиндик блоктордон калыңдыгы 5-7 мкм болгон препараттык кесиндилер даярдалып, гематоксилин жана эозин боёгу менен боёлду. Гистологиялык изилдөөлөрдүн ыкмасы Г.А. Меркуловдунколдонмосун пайдалануу менен жүргүзүлдү [3].

Изилдөөгө даярдалган гистологиялык препараттар “ Биолам-Ломо” жана “PZO-Warszawa” микроскопторунун жардамында x40, x100, x200 жана x400 эсе чоңойтуу менен сүрөттөлүп жазылды. Ал эми микроморфологиялык сүрөттөр Leica ICC 5 HD микроскобунда атайын орнотулган фотокамеранын жардамында x40, x100 жана x400 эсе чоңойтулуп тартылды. Микроморфологиялык сүрөттөрдү тартуу, Бишкек шаарындагы К.И. Скрябин атындагы Кыргыз улуттук агрардык университетинин “Экологиялык кєйгєйлєр боюнча изилдөө” лабораториясында жүргүзүлдү.

Изилдөөнүн жыйынтыгы.Алкым миндалиндери - бакма өрдөктөрдө мурун менен оордун чек арасындагы алкымдын былжыр челинде лимфоиддик ткандардын жыйындысы катары жайгашкан. Алар негизинен стромадан жана паренхимадан турат. Алардын стромасы борпоң тутумдаштыргыч ткандан туруп, лимфоиддик тканды каптап турат. Андагы борпоң тутумдаштыргыч ткандын өсүндүлөрү лимфоиддик ткандын паренхимасына карай ичкери кирип, лимфоиддик түйүндөрдү каптап турат (1-сүрөт, А.1 жана А.2). Борпоң тутумдаштыргыч ткань аркылуу артериялык жана веналык кан тамырлар жайгашкан.

Алкым миндалининдеги лимфоиддик ткандын паренхимасын негизинен чачыранды жана айлана формасындагы лимфоиддик түйүндөрдөн турган Т- жана В-лимфоциттердин тобу түзөт. Алкым миндалининин былжыр челиндеги Т-лимфоциттерге кєз каранды аймагы - диффуздук, иретсиз орун алган лимфоциттердин тобунан турат (1-сүрөт, А.3). Клеткалык курамынын негизин кичине жана орточо лимфоциттер ээлейт. Макрофагдардын саны да бир топ. Клеткалардын пролиферативдик активдүүлүгү көп байкалбайт.

Т-лимфоциттерге кєз каранды аймакка жанаша жайгашкан В-лимфоциттерге кєз каранды аймактын же лимфоиддик түйүндөрдүн тобу бир катарда ирээттүү орун алган (1-сүрөт, А.4). Аларды көлөмдөрү боюнча үч топко бөлүүгө болот: кичине, орто жана чоң. Жалпысынан алардын клеткалык негизин лимфоциттер, макрофагдар, плазматикалык клеткалар түзөт. Кичине көлөмдөгү лимфоиддик түйүндөрдүн ачык түстөгү көбөйүү же реактивдик борбору байкалбайт, башкача айтканда лимфоиддик клеткалардын текши жана иретсиз жайгашуусу орун алган (1-сүрөт, Б.2). Орточо өлчөмдөгү лимфоиддик түйүндөр, сүйрү-тегерек келген формага ээ болуп, функционалдык жактан жаңы иштей баштаган лимфоиддик түйүндөрдү өзүнө камтыйт. Алардын өлчөмдөрү салыштырмалуу биринчилерге караганда чоң жана клеткалар тартиптүү бир иретке келе баштаган. Борбордук бөлүгү салыштырмалуу кичине, ал эми мантиялык аймагы герминативдик борборунан басымдуулук кылат. Маргиналдык аймагын аныктоо мүмкүн эмес. Ал эми өлчөмү боюнча эң чоң лимфоиддик тїйїндєргє, реактивдик борборлору күчтүү өнүккөн жана алар функциялык жактан активдүү деп эсептелген лимфоиддик түйүндөрдү кошобуз (1-сүрөт, Б.3 жана В.1). Бул көлөмдөгү лимфоиддик түйүндөр сүйрү формага, кээде алмурут сымал формага да ээ. Герминативдик борборун курчап турган лимфоциттер – лимфоиддик түйүндүн мантия аймагын уюштурат. Маргиналдык же четки аймагы лимфоиддик түйүндү курчап турган ичке тутумдаштыргыч тканга барып такалат (1-сүрөт, В).

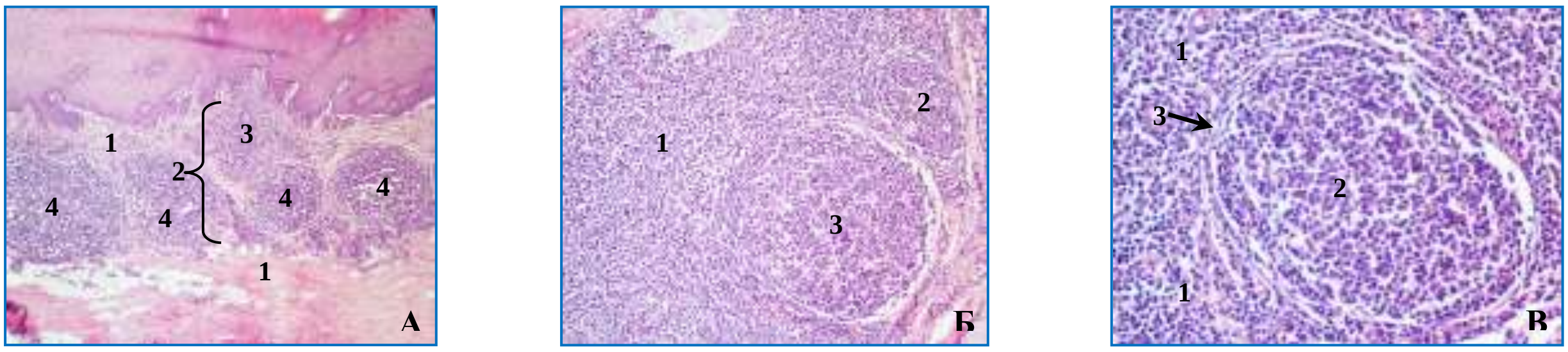

1 - сүрөт. Бакма өрдөктөрдүн алкым миндалининин былжыр челиндеги лимфоиддик түзүлүш

Гематоксилин жана эозин боёгу менен даярдалган гистологиялык препараттар.

А. Былжыр челдин 40 эсе чоңойтулгандагы стромалык (1) жана паренхималык (2) түзүлүштүн көрүнүшү. Паренхимада орун алган чачыранды түрдө жайгашкан Т-лимфоциттерге көз каранды аймак (3) жана лимфоиддик түйүндөр түрүндөгү В-лимфоциттерге көз каранды аймак (4).

Б. Былжыр челдин 100 эсе чоңойтулган Т-лимфоциттерге көз каранды аймагы (1) менен биргеликтеги кичине (2) жана чоң (3) лимфоиддик түйүндөрдүн сүрөттөлүшү.

В. Былжыр челдин 400 эсе чоңойтулган Т-лимфоциттерге көз каранды аймагы (1) жана активдүүфункциялык деңгээлдеги лимфоиддик түйүн (2), аны курчап турган ичке тутумдаштыргыч ткандык катмар (3).

Жыйынтыктоо:

- Бакма єрдєктїн тамак сиңирүү жолундагы иммундук системанын алдыңкы бөлүгүн алкым миндалини түзүп, анда лимфоиддик ткандын очоктуу ири жайгашуусу орун алган жана морфологиялык түзүлүшү боюнча алар четки лимфоиддик органдардын катарына кошулат.
- Лимфоиддик ткандын негизин Т-лимфоциттерге көз каранды жана В-лимфоциттерге кєз каранды аймактар түзөт. Т-лимфоциттерге таандык аймак белгилүү бир аймактарга жайгашпастан, лимфоиддик клеткалардын диффуздук (чачыранды) түзүлүшүнө ээ болуп, В-лимфоциттерге кєз каранды аймакка жанаша, алардын айланасынан орун алган. Ал эми лимфоиддик ткандын В-лимфоциттерге кєз каранды аймагы єзгєчє бир орунга, башкача айтканда лимфоиддик түйүндөргө ээ болуп, жука тутумдаштыргыч ткань менен курчалып, тегерек жана сүйрү-тегерек форманы түзүп, көлөмү боюнча үчкө бөлүнөт: кичине, орто жана чоң. Ал эми функциялык деңгээлдери боюнча алар, функциялык жактан активдүү жана убактылуу тыныгуу учурундагы лимфоиддик түйүндөргө бөлүнөт.
- Убактылуу тыныгуу учурундагы лимфоиддик түйүндөрдүн көпчүлүк бөлүгүн кичине көлүмдөгү түйүндөр түзөт. Орто көлөмдөгү лимфоиддик түйүндөрдүн герминативдик борборлору даана байкалбайт. Баардык аймактары даана көрүнгөн, функциялык жактан активдүү түйүндөр көбүнчө чоң көлөмдөгү лимфоиддик түйүндөрдө учурайт, бирок алардын саны көп эмес.

Адабияттар:

1. Быкова В.П. Лимфоэпителиальные органы в системе местного иммунитета слизистых оболочек / В.П. Быкова // Архив патологии. –М.: «Медицина», 1995. –Т. 57, № 1. – С. 11-16.
2. Марасулов А.А. Морфология органов и тканей иммунной системы у кроликов в возрастном аспекте: дис. ... канд. биол. наук: 06.02.01 / А.А. Марасулов. – Бишкек, 2011. – 142 с.
3. Меркулов Г.А. Курс патологогистологической техники / Г.А. Меркулов. - Л.: Медицина, 1969. - 423 с.
4. Селезнев С.Б. Общие закономерности строения и развитияорганов иммунной системы птиц/ С.Б. Селезнев // Вестник РУДН. Животноводство. – М.: РУДН,
5. 1996. - № 2 (96). – С. 30-33.